Heilungsergebnisse von Schulterblattbrüchen

(ohne Berücksichtigung der Pfannenbrüche infolge schultergelenksnaher Brüche des Oberarmes)

WOLFGANG POCZKA

1967

Digitized by the Internet Archive
in 2026

https://archive.org/details/IA41554023_0106

Aus dem Berufsgenossenschaftlichen Unfallkrankenhaus Murnau/Obb.
Chefarzt: Professor Dr. med. A. Lob

HEILUNGSERGEBNISSE VON SCHULTERBLATTBRÜCHEN (OHNE BERÜCKSICHTIGUNG DER PFANNENBRÜCHE INFOLGE SCHULTERGELENKSNAHER BRÜCHE DES OBERARMES)

Inaugural-Dissertation
zur
Erlangung
der
Doktorwürde in der gesamten Medizin
verfaßt und
einer Hohen Medizinischen Fakultät
der
Ludwig-Maximilians-Universität
zu München

vorgelegt von
Wolfgang Poczka
aus
Potsdam

München
1967

Mit Genehmigung der Medizinschen Fakultät
der Universität München

UNIV.
LEIDEN
BIBL.

Berichterstatter:	Professor Dr. med. A. LOB
Mitberichterstatter:	Professor Dr. med. R. ZENKER
Dekan:	Professor Dr. med. M. KIESE

Tag der mündlichen Prüfung: 9. Mai 1967

INHALTSVERZEICHNIS

A. Allgemeiner Teil 1

1. Anatomische Vorbemerkungen 1
2. Häufigkeit der Schulterblattbrüche 2
3. Bruchformen des Schulterblattes 3
4. Klinische Diagnose der Schulterblattbrüche 4
5. Röntgenologische Darstellung und Deutung der Schulterblattbrüche 9
6. Gewalteinwirkungen, die zu Schulterblattbrüchen führen 9
7. Behandlung der Schulterblattbrüche 10

B. Eigenes Untersuchungsgut (Unfallkrankenhaus Murnau) 13

1. Anteil am Gesamtkrankengut, Geschlechtsverteilung, Alter, Unfallort, Berufsgruppen, Unfallmechanismen 14
2. Schulterblattanteile 16
3. Ergebnisse von 90 Schulterblattbrüchen ohne gleichzeitige anderweitige Verletzungen der oberen Extremität und/oder Schultergürtels 18

   a) Schulterblattbrüche, die im UKM zuerst behandelt wurden 18
   b) Fälle, die ausschl. wegen der Folgen einer Schulterblattfraktur aufgenommen wurden 21
   c) Fälle mit MdE nach Schulterblattfraktur 27
   d) Fehlstellung, Verformungen, Absplitterungen, Pseudarthrosen nach Schulterblattfrakturen 28

4. Schulterblattfrakturen und Nervenschädigung 30
5. Fälle mit gleichzeitigen anderweitigen Verletzungen der oberen Extremität 32
6. Zusammenfassung 39

A.) ALLGEMEINER TEIL

1. Anatomische Vorbemerkungen:

Erst durch die aufrechte Haltung des Menschen ist die besondere Funktion des Schultergürtels ermöglicht worden, nachdem die Stützfunktion allein auf Bekkengürtel und untere Gliedmaßen übergegangen war. Die Schulterblätter bilden die beiden dorsalen knöchernen Anteile des beweglich dem Thorax aufgelagerten Schultergürtels, der lediglich durch die gelenkige Verbindung des sternalen Endes des Schlüsselbeines "feste" Verbindung zum Stammskelett findet. Das Schulterblatt wird durch den Tonus aller vom Rumpf zum Gürtel ziehenden Muskeln an die dorsale Wand des Brustkorbs gepreßt. Die Basis der oberen Extremität kann durch Muskelschleifen am Thorax so weit verschoben werden, daß die Hand als das Erfolgsorgan der oberen Gliedmaßen überall zum Körper hingeführt werden kann. Die zum Kopf, zum Brustbein, zum Darmbeinkamm und zur Reihe der Wirbeldorne reichenden Muskelzüge verschieben mittels Führung im Acromioclaviculargelenk das Schulterblatt am Brustkorb entlang.

Den Hauptteil des Schulterblattes nimmt die sogenannte Basis (Corpus scapulae) ein, die eine dünne dreiseitige Knochenplatte darstellt, welche an den Rändern durch Knochenleisten versteift wird. Der längste, Margo vertebralis, verläuft parallel zur Brustwirbelsäule in einem Abstand von ca. 5 bis 10 cm und geht an seiner unteren Begrenzung spitzwinkelig im Angulus caudalis in den wulstigen Margo axillaris über, welcher der Achselhöhle zugewandt ist. Der stark aufgetriebene und abgeschrägte Winkel zwischen Margo cranialis und Margo axillaris trägt die charakteristisch gestaltete Gelenkpfanne des Schulterblattes. Dieser Angulus articularis beschreibt einen Winkel von 80° bis 90°. Die dem Brustkorb aufliegende "Innenseite" des Schulterblattes wird als Facies costalis bezeichnet. Die dorsale Fläche wird durch die Spina scapulae geteilt in Fossa supra und Fossa infra spinam.

Der auch Schultergrat benannte Teil beginnt mit einer als Trigonum spinae beschriebenen dreieckigen knöchernen Platte am stumpfwinkeligen Übergang vom mittleren zum kranialen Drittel des Margo vertebralis, setzt sich dann nach Erreichen des Collum scapulae erst leicht nach lateral, dann nach ventral verlaufend als Acromion fort. Das Acromion kommt über den Oberarmkopf zu liegen. In der Spitze des Acromion liegt, etwas nach medial sehend, die Facies articularis acromii zur gelenkigen Verbindung mit dem Schlüsselbein. Als Fortsetzung des Margo cranialis entspringt mit einer plumpen Wurzel an der Basis des Collum scapulae nach einem als Incisura scapulae bezeichnetem Einschnitt der Processus

coracoideus, welcher vorn dem Acromion gegenübersteht, fingerförmig gestaltet und nach unten und dorsal zeigend. Am Proc. coracoideus, Rabenschnabelfortsatz, finden breite Bandmassen, der Musculus biceps (Caput breve), der Musculus coracobrachialis und der Musculus pectoralis minor ihren Ansatz. Die eiförmige Cavitas glenoidalis birgt an ihrem oberen Pol mit der Tuberositas supraartic. den Ansatzpunkt für die lange Bicepssehne, während der lange Trizepskopf von der Tuberositas infraarticularis entspringt.

Das Gleiten des Schulterblattes wird durch das aus der Achselhöhle kommende, zwischen M. subscapularis und M. serratus lateralis eindringende Bindegewebe erleichtert. Am Schulterheben beteiligen sich die Pars descendens des M. deltoideus, der M. levator scapulae und der M. rhomboideus, gesenkt wird die Schulter durch die Schwere, die Pars ascendens des M. trapezius, den M. pectoralis minor, den unteren Teil des M. serratus lateralis, den M. subclavius sowie die beiden Rumpfarmmuskeln. Eine zweite Muskelschleife bringt die Schulter vor und zurück. Das Vorführen der Schulter bewirken der M. seratus lateralis, die Mm. pectoralis minor et major sowie der M. subclavius, zurückgenommen wird sie durch M. rhomboideus, den mittleren Anteil des M. trapezius und den M. latissimus dorsi. Das Schulterblattschwingen zum Zwecke des Hebens des Armes über die Horizontale wird maßgeblich beeinflußt durch die Fähigkeit des M. serratus lateralis, den unteren Schulterblattwinkel nach vorne zu ziehen und dadurch eine Kippung der Schulterblattpfanne nach cranial hervorzurufen. Damit ist die Möglichkeit, den Arm bis zur Vertikalen zu heben, gegeben.

Während in der knorpeligen Anlage für das Corpus und die Spina scapulae schon um die 8. Fötalwoche ein Knochenkern entsteht, kommen für das Coracoid um das 1. und viel später um das 14. bis 17. Lebensjahr für das Acromion Knochenkerne zur Ausbildung. Die Pfanne setzt sich aus 3 Teilen zusammen, wobei die untere größere Partie dem Corpus angehört, die obere selbständige als Os infracoracoideum benannt wird, und daran anschliessend, den oberen Rand des vorderen Pfannenrandes bildend, der Knochenkern des Processus coracoideus seinen Sitz hat. Um das 19. bis 25. Lebensjahr finden Knochenkerne von Acromion und Spina scapulae Verbindung. Tritt dies nicht ein, verbleibt ein selbständiges Os acromiale.

2. Häufigkeit der Schulterblattbrüche:

Über die Häufigkeit der Schulterblattbrüche im Vergleich zur Gesamtzahl aller Knochenbrüche schwanken die Angaben der einzelnen Autoren von 1,75 % (Lin-

semann) bis zu 10 % (Bruns). Nach den Untersuchungen von Linsemann sind dabei das Corpus scapulae mit 35,1 %, das Collum scapulae mit 15,9 %, das Acromion mit 23,2 %, das Coracoid mit 5,3 % und die Pfanne mit 20,3 % betroffen. Ehalt überblickt 51 Patienten mit 52 Schulterblattbrüchen, die sich folgendermaßen verteilen:

aa)	Corpus scapulae	16 (in einem Falle re. u. li., zwei mit gleichzeitigen Schlüsselbeinbrüchen, ein Fall offen, zwei mit gleichzeitigen Schlüsselbein- u. Rippenbrüchen, einer mit gleichzeitigem Rippen- und Oberarmbruch).
bb)	Crista und Spina	4, davon einer offen.
cc)	Schulterblatthals	13, darunter einer mit gleichzeitigen Rippenbrüchen.
dd)	Gelenkfläche	2
ee)	Acromion	10, darunter 2 mit gleichzeitigen Rippenbrüchen.
ff)	Processus coracoideus	1
gg)	Trümmerbrüche	6, darunter einer mit Oberarmbruch und einer mit Rippenbrüchen (Hautemphysem und Lux. acromio-clavicularis).

3. Bruchformen des Schulterblattes:

Im Bereich des Körpers können ihrer Form nach Spaltbrüche (Fissuren) aller Richtungen und Splitterbrüche unterschieden werden. Typische, bevorzugte Stellen werden nicht beobachtet, abgesehen von den einfachen oder doppelten Querbrüchen unterhalb der Spina scapulae, die immer wieder im Schrifttum Erwähnung finden, in unserem Krankengut jedoch nicht auftraten. Ausnahmsweise entstehen Frakturen im Bereich des Schulterblattwinkels auch durch Abriss infolge Zugs von Muskeln, z. B. am Angulus sup. medialis durch den M. levator scapulae oder am Angulus inf. durch den M. serratus. Längsbrüche sind seltener. Nicht allzu häufig, aber doch beobachtet, sind Querbrüche, die bis in die Gelenkpfanne reichen.

Brüche im Bereiche des Halses:

Von den Brüchen im Bereich des Schulterblatthalses sind die des Collum anatomicum seltener im Vergleich zu denen des Collum chirurgicum. Die Bruchlinie verläuft entweder extraarticulär oder ins Gelenk hinein. In der Mehrzahl handelt es sich um Querbrüche. Dabei treten Verschiebungen und Stufenbildungen auf. Die Pfanne kann nach körperwärts verlagert bzw. nach kopfwärts, unten, dorsal oder ventral gekippt sein.

Brüche der Schulterblattpfanne:

Nach Form, Verlauf oder Lokalisation typische Pfannenbrüche sind nicht differenzierbar, sieht man von den Luxationsfrakturen ab, bei denen vorwiegend das untere Segment des Cavum glenoidale betroffen ist; diese Fälle werden jedoch in dieser Arbeit nicht berücksichtigt.

Brüche der kleinen Fortsätze (Acromion und Proc. coracoideus):

Die Abbrüche des Acromion liegen direkt unter der Haut; die Frakturlinien verlaufen meist schräg oder quer. Starke Bänder fixieren das Frakturstück, sodaß stärkere Verschiebungen selten sind. Die Brüche des Rabenschnabelfortsatzes erfolgen selten isoliert, meistens gemeinsam mit anderen Frakturen der Scapula oder als Begleitverletzung einer Schulterluxation.

4. Diagnostik der Schulterblattbrüche:

a) Klinische Diagnostik:

Bloß durch Betrachtung, Betastung und Prüfung der Beweglichkeit ist die Diagnose häufig nicht leicht zu stellen. Entsprechend der Funktion des Schulterblattes ist vor allem die Elevation über die Horizontale hinaus behindert, Schmerz wird verstärkt bei Bewegungen gegen Widerstand angegeben. Die besondere Lage der Scapula läßt in vielen Fällen die typische Fraktursymptomatik vermissen. Nur manchmal geben Krepitation und abnorme Beweglichkeit Hinweise, besonders dann, wenn es zu Frakturen im Bereiche eines der Winkel gekommen ist. Dann können auch Verschiebungen zur Deutung weiterhelfen. Die sehr seltenen, oben schon erwähnten Längsbrüche der Scapula führen

durch Zug des M. rhomboideus und des M. levator scapulae zur Verlagerung des medialen Anteiles nach oben innen, während das laterale Bruchstück infolge der Schwere des Armes nach unten außen sinkt. Hämatome werden kaum je vermißt. Bei Brüchen, die den Schulterblattkörper betreffen, sind jedoch Blutunterlaufungen seltener zu sehen, da die Muskeln ober- und unterhalb des Corpus scapulae fest von Fascien umhüllt sind, die die Blutergüsse meist in der Tiefe festhalten. Frakturen des Schulterblatthalses mit Verschiebung sind einfacher zu diagnostizieren als diejenigen ohne solche. Typisch ist das Absinken des peripheren Segmentes unter dem Gewicht des Armes nach kaudal, wodurch der Abstand zum Acromion vergrößert wird. Der Arm ist scheinbar verlängert, die Schulterkontur erscheint abgeflacht. Die Lagebeziehung zwischen Rabenschnabelfortsatz und Acromion bleibt normal. Nach Matti bewahrt der Processus coracoideus bei Brüchen des anatomischen Halses seine normale Beziehung zur Scapula, während er bei Brüchen des chirurgischen Halses gewöhnlich mit abgerissen wird und abnorme Beweglichkeit zeigt.

Differentialdiagnostisch ist an eine Luxatio humeri zu denken. Doch sichert die sorgfältige Abtastung des Gelenkes, die passive Prüfung seiner Funktion, die abnorme Beweglichkeit mit Crepitation gegenüber der federnden Fixation die Diagnose. Bei aller Schmerzhaftigkeit ist die eigentliche Schultergelenksbeweglichkeit frei. Weiterhin können Verwechslungen mit Frakturen im Bereich des Oberarmes dicht unter der Schulter vorkommen, besonders, wenn die äußeren Formen durch einen starken Bluterguß verändert sind. Oft wird letztlich die endgültige Gewißheit erst durch das Röntgenbild gewonnen.

Schwierig in der Erkennung sind die Brüche, die als Abscherungsfrakturen des Pfannenrandes anzusehen sind. Ist der größte Teil der Scapulagelenkfläche abgebrochen, so verschiebt sich der Humerusschaft nach innen und unten und kann eine deutliche Abflachung der Schulter herbeiführen. Zertrümmerungsfrakturen der Gelenkfläche rufen ähnliche Erscheinungen hervor; da sie meist mit Blutergüssen im Schultergelenk einhergehen, ist ihre Diagnose immer nur mit Hilfe der Röntgenuntersuchung möglich.

Das Acromion liegt direkt unter der Haut, Brüche sind dort entsprechend tastbar. Starke Bänder verhindern weitgehend eine Verschiebung von Acromionbruchstükken. Differentialdiagnostisch sind Verrenkungen des Schultereckgelenkes abzugrenzen. Die isolierten Abbrüche des Acromion sind nicht selten.

Der Proc. coraccideus bricht kaum einmal isoliert (Pollak, Dr.-Diss., Murnau 1962); meist ist sein Abbruch kombiniert mit anderweitigen Frakturen der Scapula

oder der Clavicula oder kommt als Begleitverletzung einer Schulterluxation vor. Durch Zug des M. biceps, M. coracoideus und M. pectoralis kann das Fragment nach unten innen disloziert werden. Die Symptome sind der lokale Schmerz bei direktem Druck und vor allem bei aktiver Anspannung der Muskeln, d. h., bei Bewegung im Ellenbogengelenk, sowie beim Heben des Armes nach vorne innen.

b) Röntgenuntersuchung:

Einstellung der Aufnahmen:

Um eine Gesamtübersicht der Scapula zu erhalten, dient zunächst die Aufnahme im antero-posterioren Strahlengang. Der Kranke ist auf den Rücken gelagert, der Arm der betroffenen Seite wird etwas abgespreizt gelagert. Durch vermehrte Abduktion des Armes kann die untere Schulterblattspitze aus dem Bereiche der überlagernden Rippen und Lungenstrukturen herausgeführt werden.

Die Darstellung der Scapula in der Profilebene erfolgt durch die tangentiale Aufnahme. Dadurch wird eine überlagerungsfreie Projektion der Spina scapulae erreicht. Der Kranke liegt auf der zu untersuchenden Seite in halb ventraler halb lateraler Lage (überdrehte ventrale Lagerung). Wenn die Möglichkeit besteht, wird der dem gebrochenen Schulterblatt zugehörige Arm im Schultergelenk in Elevationsstellung gebracht. Der Zentralstrahl ist in medio-lateraler Richtung - senkrecht zur Kasette - handtellerbreit cranial vom Angulus inferior scapulae entfernt auf den Margo vertebralis scapulae gerichtet. Diese Aufnahme kann auch im Stehen angefertigt werden. (Abb. 1 und 2).

Ist der Patient auf der erkrankten Seite nicht lagerungsfähig, ergibt sich auch die Möglichkeit einer Einstellung in Rückenlage. Der dem verletzten Schulterblatt angehörende Arm ist nach vorn über dem Brustkorb gelegt, der Zentralstrahl etwa auf die Mitte des Margo axillaris im antero-posteriorem Strahlengang gerichtet. Eine weitere Möglichkeit der Darstellung, vor allem von Rabenschnabelfortsatz, Gelenkfläche, Schulterblatthals und Schulterhöhe ist die axiale Aufnahme des Schultergelenkes (siehe Abb. 1 und 2).

Die Kenntnis der Ossifikationszentren und Wachstumsfugen der Epiphysen ist von Wichtigkeit vornehmlich bei Beurteilung von Frakturen im Kindes- und Jugendalter und schützt vor Fehldiagnosen. Verwechslungen von Fissuren mit Gefäßkanälen kommen leicht vor. Wachstumsfugen erscheinen nur dann als gerade

Linien, wenn die Strahlen parallel zur Epiphyse einfallen. Treffen die Strahlen den Knorpel in einem Winkel, also schräg, so sind die vordere und hintere Kante der Knorpelscheibe als gesonderte Linien auf dem Film sichtbar. Bei oberflächlicher Betrachtung kann diese Erscheinung mit einer Bruchlinie verwechselt werden, ein Irrtum, der sich bei genauerer Betrachtung im allgemeinen vermeiden läßt.

Nach Nagy werden die Wachstumsfugen der Epiphysen immer von jenen Schattenstreifen (auf dem Röntgenbild eine kontrastierende Linie) umrandet, die durch die aneinander anschließenden Oberflächen der Epiphyse und Metaphyse zustande kommen; dieses Bild fehlt bei Bruchlinien.

Bei Kindern und Jugendlichen sollten stets Vergleichsaufnahmen der kontralateralen Seite angefertigt werden.

Im Folgenden soll noch auf Besonderheiten aufmerksam gemacht werden, welche die Beurteilung von Frakturen einzelner Teile des Schulterblattes aufgeben. Brüche der Schulterblattgräte sind meist nur vermutbar. Auch in tangentialer Richtung ist eine Darstellung im Röntgenbild oft nicht möglich. Im anterio-posterioren Bild sowie bei axialer Aufnahmetechnik sind Brüche des Schulterblatthalses oft schwer zu erkennen, es sei denn, daß es zur Stufenbildung, Drehung oder Knickung gekommen ist. Aufmerksam muss die individuelle Stellung des Schulterblattes zur Gelenkpfanne und zum Brustkorb beobachtet werden, um nicht in den Fehler zu verfallen, eine pathologische Knickung anzunehmen. Eine Vergleichsaufnahme mit der gesunden Seite kann daher notwendig werden. Verkürzungen, Varusstellungen, Recurvation, Antecurvation, Retroversio, Anteversio sind zu berücksichtigen.

Brüche der Gelenkflächen geben zur Verwechslung mit überzähligen Knochen bzw. kleinen Kapsel- und Muskelverkalkungen Anlaß. Unter einem Os acromiale versteht man die selbständig gebliebene Spätapophyse des Acromion, die zwischen Acromion und Spina scapulae liegt, ein Befund, der zur Kenntnis von Frakturen in diesem Bereich von Bedeutung ist. Eine einwandfreie Beurteilung ist nur im axialen Strahlengang möglich, durch den eine Projektion außerhalb des Humeruskopfes erreicht wird. Da die Schließung der Epiphysenfuge zwischen Acromion und Spina scapulae erst nach dem 25. Lebensjahr erfolgt, kann vorher von einem Os acromiale nicht gesprochen werden. Die anatomische Häufigkeit eines Os acromiale wird immerhin mit 7 bis 15 % angegeben.

Die Größe des Os acromiale variiert. Meist ist eine doppelseitige Anlage nach-

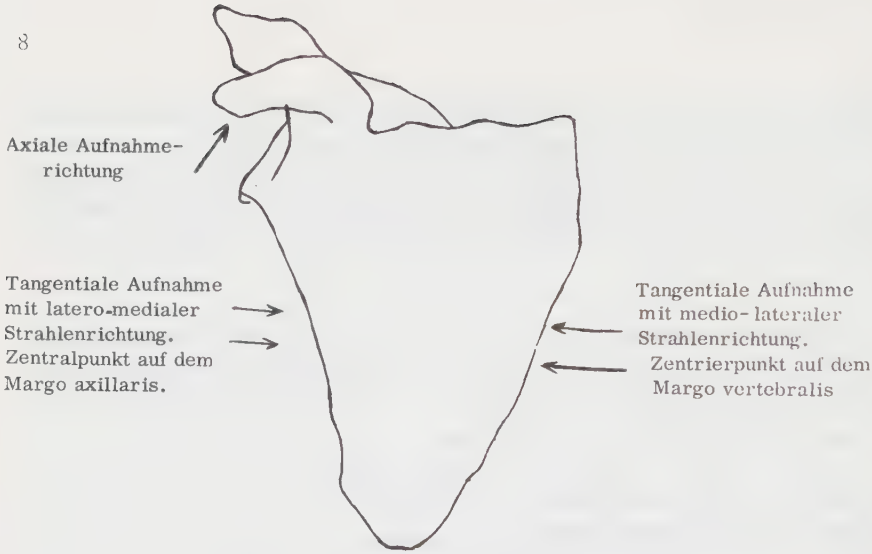

Abb. 1. Erläuterung siehe Text.

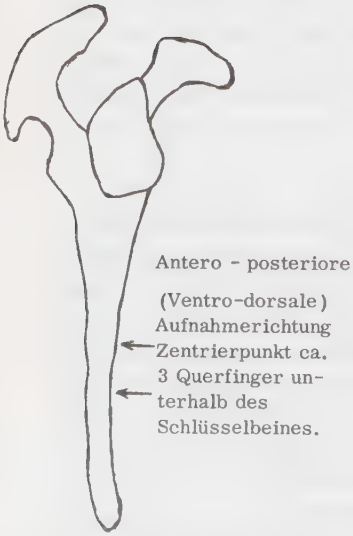

Abb. 2. Erläuterung siehe Text.

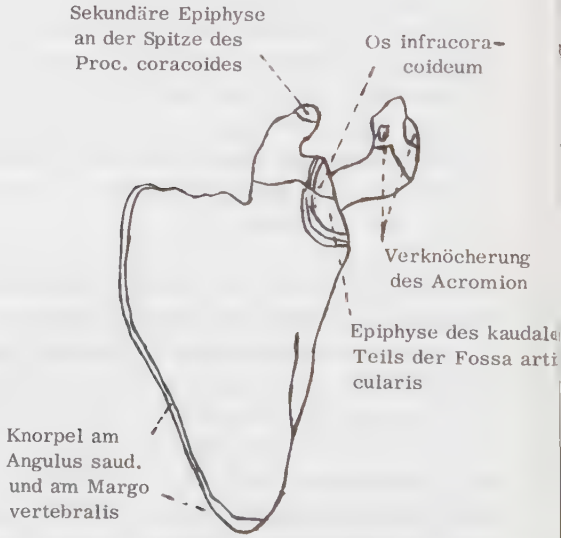

Abb. 3. Ossifikationszentren aus dem 17. Lebensjahr (nach Toldt-Hochstetter)

weisbar. Die Verbindung zur Basis des Acromion ist entweder in Form einer Synchondrose oder Diarthrose ausgebildet.

Weitere Verwechslungsmöglichkeiten mit Frakturen entstehen durch die im 2. Lebensjahrzehnt auftretenden sekundären Verknöcherungszentren im Schulterblattbereich, die meist um das 16. bis 18. Lebensjahr erscheinen. Abgesehen von der Acromionapophyse sind dies im wesentlichen die Coracoidapophyse und -epiphyse, Apophyse im Bereich des Angulus caudalis, das sog. Os infracoracoideum, Apophyse am Margo vertebralis und das Os glenoidale, welches am Unterrand der Pfanne im a. p. Strahlengang sich aus der ringförmigen Apophyse des Gelenkfortsatzes vor allem dann herausprojiziert, wenn es zu einer traumatischen Verschiebung gekommen ist. Ossifikationsstörungen im Bereiche der Epi- und Apophysen durch Persistenz der Knorpelfugen über das 20. bis 25. Lebensjahr hinaus dürfen ebenfalls nicht verkannt und nicht als Frakturen fehlgedeutet werden.

Bei jungen Menschen sind in der Fossa infra spinam als seltene Varietät lochförmige Defekte beobachtet worden, deren Aetiologie bisher jedoch unklar geblieben ist.

Schließlich sei darauf hingewiesen, daß sich Schulterblattbrüche oft nur durch Verdichtungszonen markieren und eine röntgenologische Diagnose deshalb sehr schwierig sein kann. Mehrere Projektionsrichtungen ermöglichen oftmals erst eine richtige Entscheidung.

5. Kurze Beschreibung von Gewaltseinwirkungen, die zu Schulterblattbrüchen führen:

Ursachen der Brüche im Bereiche des Corpus scapulae sind meist direkte Gewaltseinwirkungen, wie Quetschung des Brustkorbes, Sturz aus größeren Höhen auf die Schulterpartie, Herabfallen eines Gegenstandes auf das Schulterblatt. Der Schulterblatthals bricht nach Stoß oder Schlag auf den ausgestreckten Arm oder seitlichen Sturz auf die Schulter, ähnlichen Unfalleinwirkungen, die auch Brüche des oberen Humerusendes zur Folge haben. In eben dieser Weise verlaufen auch die Verletzungen, welche Frakturen der Schultergelenkspfanne nach sich ziehen. Durch direkte Einwirkung, z. B. Stoß oder Schlag von vorne, kommt es zu Brüchen der kleinen Fortsätze des Acromion und des Rabenschnabelfortsatzes. Auf einen selteneren Unfallmechanismus soll noch kurz hingewiesen werden: die Scapulafraktur nach Stromeinwirkung. Das ruckartige Anspannen der am Schulterblatt

ansetzenden antagonistischen Muskeln auf den Stromreiz hin hat die Verletzung zur Folge. Eine gewisse Abduktion des Oberarmes vorher muß vorhanden sein, da erst so die Außen- und Innenrotatoren ihre volle Wirksamkeit entwickeln können.

Über eigene Beobachtungen von Schulterblattbrüchen, die von Kriegsverletzungen herrühren, kann nicht berichtet werden. Wir verweisen auf Jimeno Vidal, der 80 Fälle überblickt, 22 mal waren der Schulterblattkörper, 26 mal die Schultergräte, 9 mal der Hals, 8 mal das Acromion und 5 mal der Processus coracoideus betroffen. 62 Verwundete wiesen Durchschüsse, 18 Steckschüsse und 22 punktförmige Wunden auf. Lunge und Brustfell waren 9 mal mitbetroffen, 7 mal kamen Blutergüsse und 2 mal Eiterungen vor.

6. Behandlung der Schulterblattbrüche:

Bei Brüchen des Corpus scapulae genügt in der Regel das Tragen des Armes in einer Mitella bzw. das Anlegen eines Desaultverbandes. Da wegen des festen Halteapparates der Muskelschleifen nur selten stärkere Verschiebungen möglich sind, werden Reposition und Retention in einem Abduktionsgipsverband oder einer Abduktionsschiene nur in Ausnahmefällen einmal notwendig sein. Zu diesen Maßnahmen können in der Hauptsache Längsfrakturen durch den Körper mit Absinken des peripheren Bruchstückes infolge der Schwere des Armes und Hochsteigen des proximalen Teiles durch Zug der Mm. rhomboidei zwingen.

Operative Eingriffe werden vor allem dann vorgenommen werden müssen, wenn es durch Exostosenbildung, überschießenden Callus oder Stufenbildung zu Reibungen auf den Rippen kommt und daraus gelegentlich einmal ein sogenanntes traumatisches Schulterblattkrachen resultiert. Unter Umständen führt ein abgesplittertes disloziertes Knochenfragment zu funktionellen Störungen, beispielsweise Schmerzen oder/und Bewegungseinschränkung. Sehr wichtig erscheint es, durch rechtzeitige Übungsbehandlung eine Einschränkung der Schultergürtelfunktion zu vermeiden. Es sollte nach einer Woche, spätestens nach 2 Wochen Ruhigstellung durch Mitella oder Desaultverband mit aktiver Bewegungstherapie begonnen werden.

Schwieriger gestaltet sich die Behandlung der Schulterblatthalsbrüche, da Verschiebungen sehr viel häufiger eintreten können. Die Reposition erfolgt nach Elevation des Armes über die Horizontale in Extension (am Ellenbogen) und unter Druck der Faust von axillar her nach oben (meist wird es sich um eine Disloka-

tion in Varusstellung und Antecurvation unter gleichzeitigem Absinken des Proc. glenoidalis nach unten handeln). Die Fixation erfolgt in einem Extensionsverband für 3 Wochen bei einer Elevation des Armes auf 35° - 40° oder mit Hilfe eines Oberarm-Thorax-Abduktionsgipsverbandes. Falls eine Verschiebung nicht vorliegt, ist die Lagerung des Armes auf Sandsäcken, einer Abduktionsschiene oder einem Oberarm-Thorax-Abduktionsgipsverband angebracht. Nach 3 Wochen wird mit der Übungsbehandlung begonnen. Gelingt dieses therapeutische Vorgehen nicht, werden in manchen Fällen operative Maßnahmen, deren Durchführung sich den jeweiligen individuellen Gegebenheiten anpassen muß, nicht zu umgehen sein.

In der Regel ist die Behandlung von Frakturen im Bereich der Pfanne mit Mitella oder Desaultverband ausreichend. Ist der Befund erheblich und sind im Röntgenbild deutliche Verformungen der Pfanne sichtbar, wird man sich zum Anlegen einer Abduktionsschiene oder eines Gipsverbandes entschliessen müssen. Auch hier sei nochmals auf die frühzeitige aktive Übungsbehandlung aufmerksam gemacht. Führen Absprengungen von Knochenstücken im Schultergelenksraum zu funktionellen Beeinträchtigungen, sollte an die operative Entfernung des Hindernisses gedacht werden.

Frakturen der kleinen Fortsätze, Acromion und Rabenschnabelfortsatz, ohne Dislokation bedürfen keiner besonderen Behandlung. Ist eine Verschiebung eingetreten, erfolgt nach Reposition die Fixierung durch Heftpflasterverband. Dabei kann bei Frakturen des Rabenschnabelfortsatzes Entspannung von Muskelzügen der entspringenden bzw. ansetzenden Muskeln (Mm. biceps, Caput breve, coracobrachialis, pectoralis minor) durch einen Gipsverband in mittlerer Abduktion und Hebung des im Ellenbogengelenk gebeugten Armes nach vorne erforderlich sein.

Die Ausheilung von Frakturen im Corpusbereich wird - störungsfreien Heilverlauf vorausgesetzt - mit 6 bis 8 Wochen angesetzt. Ungefähr die gleiche Zeit rechnet man für Brüche des Collum scapulae.

B.) EIGENE UNTERSUCHUNGEN:

Im Unfallkrankenhaus Murnau wurden von 1953 bis 1965 173 Pat. mit Schulterblattfrakturen stat. aufgenommen. Der Gesamtdurchgang an Pat. innerhalb dieses Zeitraumes belief sich auf 12 998, der prozentuale Anteil der Verletzten mit Schulterblattbrüchen betrug demnach 1,3 %.

Die an diesen 173 Pat. gewonnenen Ergebnisse stützen sich auf die Durchsicht der Krankengeschichten, der durch die Berufsgenossenschaften zur Verfügung gestellten Unterlagen, sowie der Beobachtung während der stat. Behandlungszeit. Der überwiegende Teil der Verletzten kam zur Übungsbehandlung, die erste Versorgung war in auswärtigen Krankenhäusern durchgeführt worden. Es ist bemerkenswert, daß lediglich in 19 Fällen die Einweisung zur Übungsbehandlung ausschließlich bzw. vorwiegend wegen der Folgen einer Schulterblattfraktur sich als notwendig erwies. Die übrigen Pat. waren in erster Linie wegen Verletzungen anderer Körperteile zur Aufnahme gekommen. Dies soll jedoch nicht besagen, daß bei manchen Verletzten Ausfallserscheinungen als Folgen einer Schulterblattfraktur nicht nachweisbar und behandlungsbedürftig gewesen wäre.

Insgesamt 23 Verletzte wurden von uns mit frischen Frakturen des Schulterblattes zuerst versorgt.

Zur Auswertung wurde zunächst der Befund bei der Einlieferung herangezogen, die regelmäßigen Kontrollen ermöglichten einen Einblick in den weiteren Verlauf. Der Befund wurde in bekannter Weise in üblicher Reihenfolge erhoben: Betrachtung, Betastung, Prüfung der selbst- und fremdtätigen Beweglichkeit, vergleichende Umfangmaße. Von jedem Pat. wurden Röntgenbilder in den üblichen Aufnahmerichtungen angefertigt; es wurde - wenn notwendig - eine fachneurologische Untersuchung veranlaßt.

1. Von den 173 Verletzten waren 13 Frauen, 160 Männer.
Über die Altersverteilung beim Eintritt ins Unfallkrankenhaus Murnau gibt folgende Tabelle Auskunft:

Alter in Jahren	Zahl der Patienten
10 - 20	15
21 - 30	29
31 - 40	31
41 - 50	36
51 - 60	46
61 - 70	16
Gesamt	173

Die Häufigkeit der Wegeunfälle, Betriebsunfälle und Betriebswegeunfälle fand sich in nachstehender Verteilung:

Unfallort	Zahl der Patienten
Wegeunfall	69
Betriebsunfall	86
Betriebswegeunfall	17
Gesamt	172

Zu diesen 172 Fällen kam noch 1 Verletzter als Privatpatient.

Die einzelnen Berufe waren in folgender Häufigkeit betroffen:

Berufe	Zahl der Patienten
Industrielle u. handwerkl. Berufe	113
Landwirtschaft und Tierwirtschaft	17
Handel und Verkehr	26
Technische Berufe	3
Dienstleistungen u. Gaststättengewerbe	9
Verwaltung, Rechtswesen, Sozialpflege, Bundeswehr	5
Gesamt	173

Über die einzelnen Unfallmechanismen informiert nachstehende Tabelle:

Unfallmechanismus	Zahl der Patienten
Schlag od. Stoß	41
Sturz	96
Quetschung	36
Gesamt	173

Soweit sich aus den anamnestischen Angaben und aus den Unterlagen ein Bild gewinnen ließ, mußte in allen Fällen mit einer direkten Gewalteinwirkung gerechnet werden. Im Einzelfall ergaben sich immer wieder Schwierigkeiten bei der Beurteilung des Unfallherganges. Selbstverständlich gilt dies besonders bei gleichzeitig eingetretener Bewußtlosigkeit und retrograder Amnesie. Häufig waren anderweitige Verletzungen wesentlich schwerer und nahmen die ganze Aufmerksamkeit der Pat. in Anspruch. Genauere Angaben über die möglichen Gewalteinwirkungen auf das Schulterblatt waren später dann nur noch mit Schwierigkeiten zu erhalten. Mit Abstand am häufigsten führte in unserem Krankengut der Sturz zur Schulterblattfraktur. Fall vom Baugerüst oder im Verkehr, Sturz vom Kraftrad sind dabei immer wiederkehrende Unfallereignisse. Bei den Unfallmechanismen Schlag oder Stoß auf das Schulterblatt waren meist herabfallende Gegenstände z. B. Ziegelsteine verantwortlich zu machen. Vielgestaltiger erwies sich der Unfall durch Quetschung. Als Beispiele seien u. a. angeführt: Quetschung zwischen 2 Puffern, Überfahrenwerden im Verkehr, Quetschung in der Landwirtschaft durch Pferd oder Stier (in einem unserer Fälle), oder Einklemmung zwischen einem Fahrzeug und beispielsweise einer Mauer (sehr häufig im Baugewerbe).

2. Die einzelnen Schulterblattanteile waren in folgender Häufigkeit betroffen:

Schulterblattanteile	Zahl der Patienten
Schulterblattkörper	71
Schulterblatthals	32
Schulterblattkörper und Schulterblatthals	26
Schulterblatthals und Schulterblattpfanne	12
Schulterblattpfanne	5
Rabenschnabelfortsatz	3
Acromion	2
Rabenschnabelfortsatz und Acromion	3
Rabenschnabelfortsatz und Schulterblattkörper	4
Rabenschnabelfortsatz und Schulterblatthals	2
Rabenschnabelfortsatz und Schulterblatthals und Schulterblattpfanne	1
Acromion und Schulterblatthals	2
Acromion und Schulterblattkörper	1
Acromion und Schulterblatthals und Schulterblattkörper	1
Acromion und Schulterblattpfanne	1
Schulterblattpfanne und Schulterblatthals und Schulterblattkörper	4
Schulterblattpfanne und Schulterblattkörper	2
Ausriß des Schulterblattes	1
Gesamt	173

Brüche im Bereich des Schulterblattes li. fanden sich 92 mal, rechts 81 mal.

Der Schulterblattkörper war mit 47,9 %, der Schulterblatthals mit 32,8 %, die Schulterblattpfanne mit 9,6 %, der Rabenschnabelfortsatz mit 5,5 % und das Acromion mit 4,2 % betroffen.

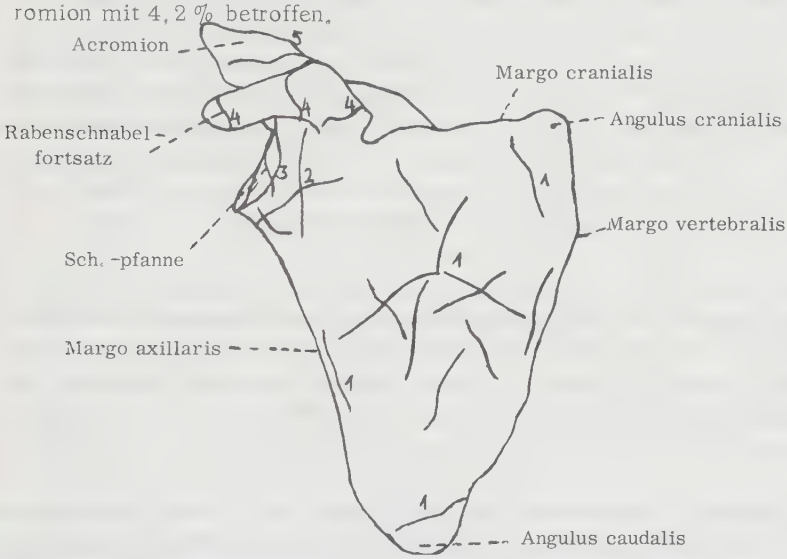

Abb. 4: Schulterblattbrüche in schematischer Darstellung.

Die Häufigkeit der isolierten Brüche und der kombinierten Brüche wurden nachstehend ermittelt: 1 = Schulterblattkörper 71 mal. (Es fanden sich von einfachen Fissuren oder kaum erkennbaren Verwerfungslinien bis zur stärksten Deformierung der eigentlichen Dreiecksform des Schulterblattes alle Bruchvarianten). 2 = Schulterblatthals 32 mal (wobei folgende Fehlstellungen beobachtet wurden: Einstauchung der Pfanne nach zentral, sodaß eine Verkürzung des Halses resultierte, Kippung der Pfanne nach kopf- od. fußwärts, Drehung der Pfanne im Uhrzeigersinn oder gegen den Uhrzeigersinn). 3 = Pfanne 5 mal (wobei von feinsten Störungen der Knochenbälkchenstruktur bis zur Absprengung größerer Knochenteile und bis zur stärksten Verformung alle Übergänge nachzuweisen waren). 4 = Rabenschnabelfortsatz 3 mal. 5 = Acromion 2 mal. 1 + 2 = Schulterblattkörper- u. Schulterblatthals 26 mal. 2 + 3 = Schulterblatthals und Schulterblattpfanne 12 mal. 4 + 5 = Rabenschnabelfortsatz und Acromion 3 mal. 1 + 4 = Schulterblattkörper und Rabenschnabelfortsatz 4 mal. 2 + 4 = Schulterblatthals und Rabenschnabelfortsatz 2 mal. 2 + 3 + 4 = Schulterblatthals, Schulterblattpfanne und Rabenschnabelfortsatz 1 mal. 2 + 5 = Schulterblatthals und Acromion 2 mal. 1 + 5 = Schulterblattkörper und Acromion 1 mal. 1 + 2 + 5 = Schulterblattkörper, Schulterblatthals und Acromion 1 mal. 3 + 5 = Schulterblattpfanne und Acromion 1 mal. 1 + 2 + 3 = Schulterblattkörper, Schulterblatthals und Schulterblattpfanne 4 mal. 1 + 3 = Schulterblattkörper und Schulterblattpfanne 2 mal. Ausriß des Schulterblattes 1 mal.

3. Es wird zunächst über diejenigen 90 Fälle berichtet, bei denen die Schulterblattbrüche unbehindert beurteilbar waren, obwohl z. T. noch andere Verletzungen vorlagen. Es ließen sich die meßbaren Ausfälle feststellen, die als Folgen einer Schulterblattfraktur aufgetreten waren. Dementsprechend konnte auch die MdE abgegrenzt werden, wie sie sich auf Grund von Schulterblattfrakturen ergab. Die übrigen 83 Fälle erwiesen sich für eine eingehendere Auseinandersetzung als ungeeignet, da anderweitige Verletzungen der oberen Extremität, z. T. in unmittelbarer Nachbarschaft zum Schulterblatt, im Vordergrund standen. Die Folgen, die wegen dieser Verletzungen und ihrer Behandlung entstanden waren, überlagerten sich weitgehend mit denen der Schulterblattfrakturen; eine Trennung war nicht durchführbar. Wir verzichteten deshalb auf eine nähere Darstellung.

Naturgemäß beanspruchten diejenigen Fälle unser besonderes Interesse, deren Überweisung zur Weiter- bzw. Übungsbehandlung ausschließlich wegen Schulterblattfrakturen erfolgte. Weiterhin verdienten Verletzungen, die in unserem Hause zuerst behandelt wurden, besondere Aufmerksamkeit und schließlich erschienen uns die Pat. als wichtig, bei denen durch Schulterblattfraktur eine MdE verursacht worden war.

a) Wir übersehen insgesamt 23 Pat. mit Schulterblattfrakturen, deren erste Behandlung in unserem Hause vorgenommen wurde. Bei 17 Pat. fehlten anderweitige Verletzungen der oberen Extremität, während die Folgen einer Schulterblattfraktur von 6 Fällen wegen zusätzlicher Verletzungen der oberen Extremität sich im Einzelnen nicht beurteilen ließen (es handelte sich um Sprengung des Schultereckgelenkes, Oberarm- u. Ellenbogenquetschung, Schädigung des N. axillaris, Schlüsselbeinbruch, Unterarmbruch, Oberarmbruch). Es waren ausschließlich Männer betroffen. Die Altersverteilung war, wie folgt, zu ermitteln.

Alter in Jahren	Zahl der Patienten
10 - 20	2
21 - 30	6
31 - 40	3
41 - 50	5
51 - 60	5
61 - 70	2
Gesamt	23

Über die Frakturhäufigkeit der einzelnen Schulterblattanteile gibt folgende Zusammenstellung Auskunft:

Art der Sch. fraktur	Zahl der Patienten
Sch. körperbruch	10
Bruch mehrerer Sch. -anteile	8
Sch. -halsbruch	3
Sch. -pfannenbruch	2
Gesamt	23

Bei den Unfallursachen überwog der Sturzmechanismus in 15 Fällen, Schlag bzw. Stoß waren in 5 Fällen, Quetschung in 3 Fällen verantwortlich.

Bei keinem der Patienten ließen sich sichere Frakturzeichen wie abnorme Beweglichkeit, Reiben von Bruchenden u. ä. nachweisen. Meistens stand die Schonhaltung der betroffenen Schultergürtelhälfte im Vordergrund mit Einschränkung bzw. Aufhebung der Schulterblatt- und Schultergelenkbeweglichkeit; nicht selten hatte sich ein ausgedehnter Bluterguß entwickelt. Zur endgültigen Diagnose führte erst das Röntgenbild.

Angaben über die durchschnittliche Behandlungsdauer können nur von 6 Fällen gemacht werden, bei denen ausschließlich eine Schulterblattfraktur vorlag. (Bei diesen 6 Fällen waren Hals und Körper je 2 mal, Hals mit Körper zusammen 1 mal, Pfanne, Hals und Körper gleichzeitig 1 mal betroffen). Die durchschnittliche Behandlungszeit betrug 8 Wochen.
Die übrigen 17 Patienten hatten noch folgende Verletzungen erlitten:

Art der Verletzung	Zahl der Verletzungen
Gehirnerschütterung	9
Schädelbruch	3
Rippenbrüche	4
Jochbein-, Nasenbein-, Steißbeinbruch je	1
Wirbelkörperbruch	2
Oberschenkelbruch	2
Peronäuslähmung	1
Beckenbruch	2
Gesamt	26

Diese Verletzungen bestimmten natürlich wesentlich die Behandlungsdauer.

Über die Behandlungsart gibt folgende Zusammenstellung Auskunft:

Art der Behandlung	Zahl der Verletzten
Armtragetuch	2
Lagerung auf Sandsäcken in Abduktionsstellung	12
Oberarmabduktionsschiene	8
Extensionsschiene, anschl. Oberarmthoraxgipsverband	1
Gesamt	23

Am häufigsten wurde die Lagerung im Abduktionsstellung auf Sandsäcken angewandt. Sie erfolgte bei denjenigen Fällen, welche wegen anderweitiger Verletzungen, z.B. Oberschenkelfrakturen, Gehirnerschütterungen usw., bettlägerig waren. 8 mal wurde die obere Extremität auf Abduktionsschiene gelagert. Bei einem Schulterblatthalsbruch waren wir gezwungen, einen Oberarmthoraxgipsverband anzulegen; die vorherige Lagerung auf Abduktionsschiene genügte für eine ausreichende Ruhigstellung des Einstauchungsbruches nicht. Trotz langer Inaktivität von 6 1/2 Wochen befriedigte das funktionelle Ergebnis auch in diesem Falle. Die MdE betrug bei Entlassung zunächst 10 %, später entfiel sie. Der Verletzte war knapp 19 Jahre alt; dieser Umstand darf nicht übersehen werden und macht darauf aufmerksam, wie sehr beim Heilverlauf das Alter beachtet werden muß. Die Remobilisation des jugendlichen Gelenkes gestaltet sich wesentlich leichter als die des alternden oder gar senilen.

Die sekundäre Schultersteife schon nach kurzdauernder Ruhigstellung ist ein häufiges und gefürchtetes Ereignis vor allem im Alter. Die therapeutischen Bemühungen haben oft nur noch geringen Erfolg. Diese Problematik wird später noch einmal von Bedeutung sein, wenn diejenigen Fälle besprochen werden, bei denen eine höhere vorübergehende oder dauernde MdE eingetreten ist.

Selbstverständlich wurde bei allen Pat. größter Wert auf eine möglichst frühzeitig einsetzende krankengymnastisch-balneologische Übungsbehandlung gelegt, um eben der Gefahr einer sekundären Versteifung des Schultergelenkes durch zu lange Ruhigstellung vorzubeugen.

Das funktionelle und röntgenologische Ergebnis bei 17 Pat. ohne Begleitverletzung der oberen Extremität ist, wie folgt, ersichtlich:

	funktionelles Ergebnis	röntgenolog. Ergebnis
folgenlos	13	5
gut	2	8
mäßig	2	4
Gesamt	17	17

Danach ergab sich ein mäßiges funktionelles Ergebnis 2 mal, ein gutes Ergebnis ebenfalls 2 mal, praktisch ohne Verletzungsfolgen blieben 13 Pat.

Aus folgender Tabelle ist die MdE zu entnehmen, die bei Entlassung 4 Verletzte betraf:

MdE in % bei Entlassung	Zahl der Patienten
20 %	3
30 %	1
Gesamt	4

In 13 Fällen war keine MdE eingetreten. Das Alter der Verletzten, bei denen eine MdE nachweisbar war, lag in allen Fällen über 50 Jahre. (Dabei war der Schulterblatthals 1 mal, Hals mit gleichseitiger Körperbeteiligung 1 mal, Pfanne 1 mal, Körper 1 mal betroffen). Bei 3 Pat. entfiel später die MdE und zwar in einem Zeitraum zwischen 6 und 18 Monaten nach Entlassung aus unserem Hause.

b) 19 Pat. wurden uns nur wegen der Folgen einer Schulterblattverletzung zur Weiterbehandlung überwiesen. Es handelte sich ausschließlich um Männer. Die Altersverteilung zeigt, daß die meisten Pat. über 50 Jahre alt waren:

Alter in Jahren	Zahl der Patienten
20 - 30	1
31 - 40	2
41 - 50	1
51 - 60	12
61 - 70	3
Gesamt	19

Der Hinweis auf das Alter - über 50 Jahre - soll auch an dieser Stelle noch einmal das vorher Gesagte unterstreichen. Gerade in dieser Gruppe fällt die häufige und relativ hohe MdE auf. Wir konnten mehrfach unfallunabhängige arthrotische Veränderungen an Schultergelenken nachweisen, weiterhin Veränderungen an der HWS entsprechend einer Osteochondrose. Diese degenerativen Erkrankungen müssen bei der späteren Beurteilung mitberücksichtigt werden.

Die Verteilung auf die einzelnen Schulterblattbereiche ermitteln sich nachstehend:

Schulterblattanteile	Zahl der Verletzten
Körper	4
Hals	2
Pfanne	3
kl. Fortsätze	1
mehrere Schulterblattanteile	9
Gesamt	19

Verglichen mit der Beteiligung der einzelnen Schulterblattanteile bei den gesamten 173 Fällen ist ein Überwiegen von Brüchen mehrerer Schulterblattbereiche bemerkenswert.

Bei den Unfallmechanismen überwog der Sturz:

Unfallmechanismen	Zahl der Verletzten
Sturz	13
Stoß oder Schlag	3
Quetschung	3
Gesamt	19

Die Behandlung bestand vorwiegend, nämlich bei 15 Fällen, in krankengymnastisch-balneologischer Therapie, 2 mal erwies es sich als notwendig, den Arm zunächst auf Abduktionsschiene zu lagern; von dort aus wurde dann, beginnend mit aktiven und passiven Bewegungsübungen, die Übungsbehandlung eingeleitet und gesteigert. Selbstverständlich wurden die einzelnen krankengymnastisch-balneologischen Maßnahmen dem jeweiligen Falle angepaßt, laufend überprüft und - wenn notwendig - abgewandelt. In einem Falle bestand eine Pseudarthrose des Acromion. Die angeratene operative Versorgung lehnte der Pat. ab. Wie zu erwarten, ließ sich durch konservative Behandlung eine wesentliche Besserung nicht erzielen. Das funktionelle Ergebnis bei Entlassung war mäßig, die MdE betrug 40 %.

Die Behandlungsdauer betrug zwischen 14 Tagen und 5 Monaten, im Durchschnitt 2,3 Monate.

Wie oben schon angedeutet, muß das funktionelle Ergebnis dieser Gruppe als überwiegend mäßig bezeichnet werden:

funktionelles Ergebnis	Zahl der Verletzten
mäßig	12
gut	5
sehr gut	2
Gesamt	19

Mögliche Gründe wurden schon früher gestreift. Abgesehen vom Alter - die meisten Verletzten waren über 50 Jahre - mit schicksalsmäßigen Verschleiß-

erscheinungen am Skelettsystem, z. B. arthrotischen Veränderungen am Schultergelenk, spielte ungerechtfertigt lange Immobilisation des Schultergürtels mit nachfolgender sekundärer Schultersteife eine beachtenswerte Rolle. Im höheren Alter ist der Behandlung der sekundären Schultersteife sehr häufig nur ein mäßiger Erfolg beschieden. Das gilt auch für die Mehrzahl unserer Pat.. Diese Gesichtspunkte mußten bei der Beurteilung der MdE berücksichtigt werden. Es war schwierig und oft problematisch, die Beziehungen zwischen Unfallfolgen und degenerativen Abnützungserscheinungen in richtiger Weise herzustellen und zu deuten. In den meisten zur Frage stehenden Fällen mußte der Schulterblattverletzung und der nachfolgenden notwendigen Ruhigstellung, vor allem wenn diese zu lange ausgedehnt wurde, eine negative Wirkung auf die degenerativen vorbestehenden Veränderungen am Skelettsystem im Schultergürtelbereich zuerkannt werden. In 11 Fällen waren deutliche arthrotische Veränderungen und/oder eine Osteochondrose der HWS nachweisbar. Langdauernde Ruhigstellung der oberen Extremität oder unzureichende Behandlung ließen sich 7 mal nachweisen. Röntgenologisch sichtbare Verformung wurde in 5 Fällen beobachtet.

Eine weitgehende Wiederherstellung der Schulterblattfunktion trat bei dem einzigen Verletzten unter 30 Jahren ein. Röntgenologisch kamen eine erhebliche Verformung der Pfanne und eine Schulterblatthalsfraktur mit Achsenabknickung nach unten zur Darstellung. Der Arm war bei der ersten Versorgung zunächst im Streckverband, danach in Abduktionsstellung durch Oberarmthoraxgipsverband, über 2 Monate ruhiggestellt worden. 2 1/2 Monate nach dem Unfall kam der Pat. in unsere Klinik zur stat. Aufnahme. Die Schultergelenksfunktion war weitgehend aufgehoben. Die Behandlung benötigte zwar fast 4 Monate, führte aber zur befriedigenden Remobilisation des Schultergürtels. Die MdE bei Entlassung betrug noch 30 %, war aber nach Ablauf von 6 Monaten nur noch mit 10 % einzustufen.

Die Beobachtung eines knapp 40-jährigen Metzgermeisters soll als Beispiel für eine rechtzeitige und erfolgreiche Behandlung erwähnt sein. Der Verletzte kam bereits am 2. Tag nach dem Unfall zur stat. Aufnahme in unsere Klinik. Der vollständige Abrißbruch der Pfanne, die unter gleichzeitiger Drehung mit dem Oberarmkopf - wie bei einer Luxation - nach unten gerutscht war, war in einem auswärtigen Krankenhaus eingerichtet und im Desaultverband ruhiggestellt worden. Die Bruchlinien waren nach Reposition röntgenologisch kaum noch erkennbar. Nach 12 Tagen wurde mit passiven und aktiven Bewegungsübungen begonnen. Die stationäre Behandlung dauerte knapp 6 Wochen, ambulant wurde der Pat. noch 1 1/2 Monate weiter behandelt. Die Schulterblatthalsfraktur war danach praktisch folgenlos ausgeheilt, eine MdE war nicht eingetreten (veröffentlicht in Klinische Chirurgie für die Praxis, Bd. IV, S. 880).

Die MdE verteilte sich folgendermaßen:

MdE in % bei Entlassung	Zahl der Verletzten
0 %	3
20 %	4
30 %	9
40 %	3
Gesamt	19

Die Gründe für dieses relativ schlechte Ergebnis sind oben schon angeschnitten worden. Bei 3 Fällen trat nach Entlassung aus dem Unfallkrankenhaus eine erhebliche Besserung ein, eine dauernde MdE ergab sich nicht. 1 Pat. lehnte die vorgesehene Operation ab (Pseudarthrose des Acromion), die MdE betrug nach Entlassung 40 %. Möglicherweise wäre durch operative Versorgung der Acromionpseudarthrose ein besseres Ergebnis zu erzielen gewesen.

Soweit aus den Unterlagen ersichtlich, wurden folgende Behandlungsarten bei der Erstversorgung in auswärtigen Krankenhäusern angewandt:

Behandlungsart	Zahl der Fälle
Streckverband	1
Oberarmthoraxgipsverband	4
Abduktionsschiene	6
Desaultverband	4
krankengymn. balneolog. Behandlung	9
nicht ersichtlich	6
Gesamt	30

In 6 Fällen fehlten in den Unterlagen Angaben über das therapeutische Vorgehen des Erstbehandlers. Wie oben schon angeführt, war in 14 Fällen die obere Extremität durch Fixierung in Desaultverband, Abduktionsschiene, Oberarmthoraxgipsverband z. T. über mehrere Wochen immobilisiert. Sekundäre Schultersteife war die Folge und der Grund zur Weiterbehandlung in unserer Klinik.

Nur in 9 Fällen ließen sich Angaben über eine krankengymnastisch-balneologische Behandlung ermitteln. Die Wichtigkeit einer konsequenten, frühzeitig einsetzenden krankengymn. Übungsbehandlung für die weitere Funktion des Schultergelenkes wird auch an dieser Stelle wieder deutlich.

In 6 Fällen war durch Unfall eine Schulterblattfraktur allein eingetreten. Nebenverletzungen in den übrigen Fällen waren folgende:

Art der Verletzungen	Anzahl
Zst. nach Commotio cerebri	2
Zst. nach Contusio cerebri	1
Zst. nach Schädelbasisbruch	1
Zst. nach Wirbelkörperbruch	2
Zst. nach Luxationsfraktur Sprunggelenk	1
Zst. nach Knöchelbruch	1
Zst. nach Beckenbruch	1
Zst. nach Hüftgelenksluxation	1
Zst. nach Rippenserienbrüchen	2

Die Zeit zwischen Unfall und Überweisung ins Unfallkrankenhaus Murnau lag zwischen 2 Tagen und 30 Monaten, im Durchschnitt zwischen 8 bis 9 Monaten.

Zusammenfassend kann gesagt werden, daß in der Gruppe der Fälle, die ausschließlich wegen der Folgen einer Schulterblattfraktur ins Unfallkrankenhaus überwiesen worden waren, das Ergebnis nur wenig befriedigend war. Mehrere Faktoren müssen dafür angeschuldigt werden: zunächst das Alter, welches in 12 Fällen über 50 Jahre, in 3 Fällen sogar über 60 Jahre lag. Altersbedingte vorbestehende Veränderungen des Schultergelenkes und/oder HWS-Syndrome erschwerten die Wiederherstellung der Funktion des verletzten Schulterblattes und davon abhängend des Schultergelenkes. Ungünstig wirkte sich weiterhin eine lange Ruhigstellung der oberen Extremität aus sowie die Unterlassung einer rechtzeitigen krankengymn.-balneolog. Behandlung. Unmittelbare, auf eine Schulterblattfraktur allein zurückzuführende Folgen spielten dagegen eine weniger bedeutsame Rolle. Es fanden sich zwar in 5 Fällen röntgenologisch nachweisbare Verformungen bzw. Fehlstellungen und Verschiebungen, vor allem Pfanne und Hals betreffend. Diese Veränderungen waren jedoch nicht so ausgeprägt, daß sie ausschließlich für den

Funktionsausfall hätten verantwortlich gemacht werden können.

In 13 Fällen konnte infolgedessen eine wesentliche Besserung nicht herbeigeführt werden. Lediglich 3 Verletzte erreichten wieder volle Funktionstüchtigkeit ihres Schultergürtels. in 3 Fällen war die weitere Entwicklung nach der Entlassung so günstig, daß jedenfalls eine dauernde MdE nicht verblieb.

c) Unter 90 von uns behandelten Schulterblattfrakturen, die frei von anderweitigen Verletzungen der oberen Extremität einer ungestörten Beurteilung zugänglich waren, verblieb in 20 Fällen eine MdE bei Entlassung. 16 mal handelte es sich um überwiesene Patienten, 4 mal um von uns zuerst behandelte Verletzte. Ausschließlich Männer waren betroffen. Die meisten Pat., nämlich 17, waren über 50 Jahre alt, nur 3 Verletzte waren unter 50 Jahre. Die MdE in Prozent ausgedrückt ergab bei Entlassung folgende Verteilung:

MdE in %	Zahl der überwiesenen Pat.	Zahl der in UKM zuerst behandl. Pat.	Summe
20 %	4	3	7
30 %	9	1	10
40 %	3		3
Gesamt	16	4	20

Bei jeweils 3 Pat. sowohl aus der Gruppe der Frischverletzten als auch aus der Gruppe der überwiesenen Fälle entfiel später die zunächst zuerkannte MdE. Bei 4 der überwiesenen Pat. wurde die MdE später herabgesetzt. Über die endgültige Verteilung der MdE in % gibt folgende Zusammenstellung Auskunft:

MdE in %	Zahl der Überwiesenen Pat.	Zahl der im UKM zuerst behand. Pat.	Summe
20 %	4 (Wegfall bei 2 Pat., von 30 % auf 20 % bei 2 Pat.)	1 (Wegfall bei 2 Pat.)	5
30 %	8 (Wegfall bei 1 Pat., von 40 % auf 30 % bei 2 Pat.)	0 (Wegfall bei 1 Pat.)	8
40 %	1		
Gesamt	13	1	14

Nach 90 Schulterblattfrakturen blieb demnach in 14 Fällen eine dauernde MdE zurück. Dies bedeutet einen Anteil von 15,5 %. Umschulung war nur in einem Falle notwendig, die frühere Arbeit wurde in 15 Fällen wieder aufgenommen, in 2 Fällen war der Arbeitsplatz unsicher, für 3 Verletzte trat die Rentenversicherung in Kraft.

Von den überwiesenen Fällen bekamen 17,8 %, von den frischverletzten Pat., die im UKM zuerst versorgt wurden, 5,9 % eine dauernde MdE zuerkannt.

d) Unter den 90 Pat. mit ungestörter Beurteilbarkeit kamen 15 mal im Röntgenbild Schulterblattbrüche mit z. T. erheblichen Fehlstellungen, Verformungen oder Verschiebungen im Bereiche einzelner Schulterblattanteile zur Darstellung Pseudarthrosen ließen sich 2 mal, Absplitterungen größerer Knochenstücke 4 mal und Trümmerbrüche, welche die eigentliche Dreiecksform des Schulterblattes in 2 Fällen nur noch andeutungsweise und in Umrissen erkennen ließen, 6 mal röntgenologisch nachweisen. Die einzelnen Schulterblattanteile waren, wie aus nachstehender Tabelle zu ersehen, betroffen:

Schulterblattanteile	Anzahl
Schulterblattkörper	8
Schulterblatthals	11
Schulterblattpfanne	4
Acromion	2
Rabenschnabelfortsatz	2
Gesamt	27

Über das funktionelle Ergebnis gibt folgende Tabelle Auskunft:

Funktion	Zahl der Pat.
folgenlos	13
mäßige funktionelle Einschränkung ohne MdE	10
funktionelle Einschränkung mit MdE	4
Gesamt	27

Die MdE in % verteilte sich folgendermaßen:

MdE in %	Zahl der Pat.
20 %	2
30 %	1
40 %	1
Gesamt	4

Bei dem Fall mit 40 % MdE handelte es sich um eine Acromionpseudarthrose, die - wie schon früher ausgeführt - zur Operation vorgesehen war; der Patient lehnte jedoch ab. Eine Polyarthrose mit Funktionseinschränkung auch anderer Gelenke lag unfallunabhängig im Falle mit 30 % MdE vor. Röntgenologisch erschien die Schultergelenkpfanne V-förmig verbreitert. Das arthrotische Grund-

leiden im Bereiche des Schultergelenkes erfuhr durch das Trauma sicherlich eine Verschlechterung. Bei der Bewertung des funktionellen Ergebnisses mußten diese Zusammenhänge berücksichtigt werden. 20 % MdE trat in 2 Fällen ein. Einmal zeigte sich im Röntgenbild eine erhebliche Verformung und Verkürzung des Schulterblatthalses, das andere Mal ließ sich ein größeres aus dem lateralen Schulterblatthals abgesprengtes Knochenstück erkennen, das spornartig in die Weichteile ragte. Auch in diesem Falle waren am Pfannenrand arthrotische Randwulstbildung sichtbar. Alle übrigen Fälle boten, trotz z. T. bizarrer Verformungen, Fehlstellungen oder Verschiebungen, eine folgenlose Ausheilung oder zumindest ein befriedigendes funktionelles Ergebnis mit nur unbedeutenden Ausfallserscheinungen die keine MdE bedingten.

4. Unter 173 Schulterblattfrakturen beobachteten wir 25 Fälle mit gleichzeitiger Schädigung von benachbarten Nerven. Im Wesentlichen sind es Plexus brachialis sowie Nervus axillaris und Nervus suprascapularis, die in anatomische Beziehung zum Schulterblatt treten. Verletzungen von Nervus axillaris und Plexus brachialis nach stark verschobenen Schulterblatthalsbrüchen sind beschrieben worden, auch kann eine erheblich dislocierte Acromionfraktur den Nervus suprascapularis gefährden. Andererseits bietet der dicke Weichteilmantel der die Scapula umgeben den Muskelmassen den benachbarten anatomischen Gebilden einen guten Schutz. Zudem verhindern straffe Muskelschleifen und ein fester Bandapparat eine weitere Verschiebung von Bruchstücken, die eine Verletzung von Nerven oder größeren Gefäßen verursachen könnten.

Über die Häufigkeit der Beteiligung von Plexus brachialis, Nervus axillaris, Nervus suprascapularis gibt anschließende Tabelle Auskunft:

Art der Nervenläsion	Zahl der Fälle
Totale Plexuslähmung	6
Subtotale Plexuslähmung	2
Plexuslähmung vom oberen Typ	1
Teilplexuslähmung vom ob. Typ	6
Teilplexuslähmung vom unt. Typ	1
Axillarislähmung	5
Teilaxillarisschädigung	2
Gleichzeitige Schädigung des Nervus axillaris u. suprascapularis	2
Gesamt	25

In unserem Krankengut sind Schädigungen von Nerven durch Schulterblattbrüche nicht vorgekommen. Für das gleichzeitige Zusammentreffen von Schulterblattbrüchen und Nervenläsionen ist vielmehr der Unfallmechanismus anzuschuldigen. Die Aufteilung nach Art des Unfallvorganges ergab folgendes Bild:

Unfallmechanismus	Zahl der Fälle
Sturz vom Kraftrad	13
Stumpfes Trauma	12
Gesamt	25

Der etwa 15 cm lange Plexus brachialis ist äußerst empfindlich gegen die verschiedensten äußeren Gewaltseinwirkungen. So bewirken alle möglichen stumpfen Traumen Plexusschädigungen, u. a. auch der Sturz auf die Schulter. Bekannt sind obere Plexusparesen nach Tragen schwerer Lasten auf der Schulter, durch Rucksackriemen, Luxatio axillaris oder subcoracoidea bzw. iatrogen nach deren Reposition, nach Schlüsselbeinbrüchen und brüsker Zerrung der Arme nach hinten. Nervensymptome sind oft erst nach einer gewissen Latenz nachweisbar, wenn infolge Berstung kleiner Gefaße Blutungen in die Plexusfascikel erfolgen und das entstehende Haematom die Nervenelemente langsam komprimiert.

Eine erhebliche Zunahme aber haben die Plexusparesen durch die Kraftradunfälle erfahren. Der Kraftradfahrer klammert sich während des Sturzes krampfhaft und so lange wie möglich an den Griffen seiner Lenkstange fest; durch die Fliehkraft kommt es zu einer Überdehnung des Plexus brachialis und im Extremfall zur Zerreissung. In unserem Krankengut ließen sich 13 solche Kraftradunfälle ermitteln.

Ähnlich wie der Plexus brachialis sind auch Nervus axillaris und Nervus suprascapularis durch stumpfe Traumen, Zerrungen, Luxation des Oberarmkopfes usw. leicht vulnerabel.

Noch folgende Verletzungen kamen zusammen mit den Schulterblattbrüchen und den Nervenläsionen vor: Oberarmbruch 4 mal, Luxation des Oberarmkopfes 1 mal, Schlüsselbeinbruch 3 mal, Sprengung des Schultereckgelenkes 1 mal.

Über die Lokalisation der Schulterblattbrüche gibt nachstehende Tabelle Auskunft:

Art der Schulterblattbrüche	Zahl der Fälle
Schulterblattkörperbruch	11
Schulterblattkörper- und Rabenschnabelfortsatzbruch	3
Schulterblatthalsbruch	3
Schulterblattkörper und Schulterblattpfannenbruch	1
Schulterblattkörper und Schulterblatthals	1
Bruch des Rabenschnabelfortsatzes	1
Bruch des Rabenschnabelfortsatzes und des Schulterblatthalses	1
Bruch des Schulterblattkörpers und des Schulterblatthalses	2
Schulterblattpfannen und -halsbruch	1
Bruch der Schulterblattpfanne, -hals, -körper	1
Gesamt	25

Im Röntgenbild ließen sämtliche Frakturen eine wesentliche Verformung oder Verschiebung vermissen; eine Nervenschädigung durch Schulterblattbruch war demnach nicht vorstellbar.

5. Fälle mit gleichzeitig anderweitigen Verletzungen der oberen Extremität.

Unter den 173 Schulterblattbrüchen befanden sich 83 Fälle, bei denen zugleich noch anderweitige Verletzungen der oberen Extremität vorlagen. Die Beurteilung des Ausmaßes der Funktionseinschränkung des Schultergürtels war daher mit Schwierigkeiten verbunden bzw. gar nicht möglich. Um welche Verletzungen es sich handelte, geht aus folgender Zusammenstellung hervor:

Art der Verletzung	Zahl der Fälle
Schlüsselbeinbruch	22
Oberarmbruch	14
Oberarmamputation	3
Ausriß des Armes mit Schultergürtel	1
Abquetschung Arm	1
Sprengung Acromion-claviculargelenk	8
Ausgedehnte Weichteilquetschung	1
Schulterprellung	1
Teilplexusparese vom oberen Typ	5
Plexusparese vom oberen Typ	1
Totale Plexusparese	3
Subtotale Plexusparese	2
Teilplexusparese vom unteren Typ	4
Axillarisschädigung	5
Axillaris und Suprascapularisschädigung	3
Tetraplegie nach Haematomyelie	1
Schlüsselbeinbruch und Oberarmamputation	1
Schlüsselbein- und Oberarmbruch und Teilplexusparese vom oberen Typ	1
Schlüsselbeinbruch und Oberarmbruch und totale Plexuslähmung	1
Schlüsselbeinbruch und Axillarisschädigung	1
Schlüsselbeinbruch und totale Plexuslähmung	1
Oberarmbruch und Schädigung des Nervus axillaris und suprascapularis	1
Sprengung Acromion-claviculargelenk mit Axillarisschädigung	1
Sprengung Acromion-claviculargelenk und totale Plexuslähmung	1
Gesamt	83

Über die Art der Schulterblattfrakturen gibt folgende Tabelle Auskunft:

Art der Schulterblattfraktur	Zahl der Fälle
Schulterblattkörper	37
Schulterblattkörper, -pfanne, -hals	3
Schulterblattkörper, -hals	11
Schulterblattkörper u. Rabenschnabelforts.	3
Schulterblattkörper u. - pfanne	1
Schulterblatthals	16
Schulterblatthals u. -pfanne	4
Schulterblatthals u. Rabenschnabelforts.	1
Schulterblatthals und Acromion	1
Schulterblatthals, -pfanne u. Rabenschnabelfortsatz	1
Schulterblatthals, -körper u. Acromion	1
Rabenschnabelfortsatz	2
Acromion	1
Verlust des ges. Schulterblattes	1
Gesamt	83

Die Behandlung der Schulterblattfrakturen wurde in folgender Weise durchgeführt:

Art der Behandlung	Zahl der Fälle
Operation	3
Übungsbehandlung ausschließlich	65
Orthopädische Versorgung	1
Keine Behandlung	14
Gesamt	83

Operative Maßnahmen wurden in 3 Fällen vorgenommen. Das eine Mal erfolgte in unserem Hause nach Oberarmamputation die prothetische Versorgung. Als störend erwies sich eine kleine Knochennase am Außenrand des Schulterblattkörpers, die deshalb abgetragen wurde.

Auch im 2. Falle war nach Zerreißung der großen Achselgefäße mit totaler Plexuslähmung im Oberarmbereich amputiert worden. Die gleichzeitig abgesprengte Coracoidspitze wurde mittels Drahtnaht an natürlicher Stelle wieder angeheftet. Im letzten Fall beeinträchtigte eine Knochennase im Bereich der Schulterblattgräte die Beweglichkeit des Schulterblattes und rief Drucksymptome auf anliegende Weichteile hervor. Es war deshalb notwendig, die Knochennase operativ zu entfernen. Gleichzeitig bestanden noch ein Schlüsselbeinbruch und eine Axillarisschädigung. Die MdE betrug bei Entlassung 20 %, entfiel aber nach Ablauf von 3 Jahren.

14 Mal unterblieben spezielle therapeutische Maßnahmen, nachdem schon vorher die Schulterblattbrüche folgenlos abgeheilt waren.

In einem Falle war eine prothetische Versorgung notwendig. Der Patient war mit seinem rechten Arm in ein Steilförderband geraten und hatte dabei den re. Arm zusammen mit dem re. Schulterblatt durch Ausriß verloren.

Ausschließlich krankengymnastisch-balneologisch wurden 64 Pat. behandelt.

Röntgenologisch ließen sich nach Abschluß der Behandlung folgende Befunde erheben:

Röntgenbefund	Zahl der Fälle
Gute Stellung der Fragmente	35
Absprengung	5
Stufenbildung	8
Exostose	1
Schulterblatt nicht mehr vorhanden	1
Ohne sichere Frakturzeichen	10
Mit Fehlstellung bzw. Verformung	23
Gesamt	83

Funktionell wurden folgende Ergebnisse erzielt:

Funktionelles Ergebnis	Zahl der Fälle
Folgenlos	25
Geringe Einschränkung der Schultergürtelfunktion	8
Nicht zu bewerten	50
Gesamt	83

Dies bedeutete, daß trotz anderweitiger Verletzungen der oberen Extremität 25 mal die Funktionsfähigkeit des Schulterblattes nach Abschluß der Behandlung nicht beeinträchtigt war. Diese Gruppe setzte sich aus denjenigen Fällen zusammen, bei denen auch bezüglich der anderweitigen Verletzungen ein günstiges Ergebnis vorlag, sodaß eine MdE nicht in Frage kam. Der größere Teil von 50 Fällen entfällt jedoch für eine Beurteilung. Die Funktionsausfälle waren zwar erheblich, doch erwies es sich als unmöglich, die Folgen des Schulterblattbruches hinsichtlich der Schultergelenksfunktion u. a. von denen z. B. eines Oberarmbruches od. Schlüsselbeinbruches abzugrenzen.

Tab. I. Übersicht über die 173 in unserem Hause behandelten Schulterblattfrakturen. (Nähere Einzelheiten siehe Text).

173		Ges. Zahl
160	männlich	Geschl.
13	weiblich	
42	Durchschnittsalter	
86	Betriebsunfall	Unfall-ort
17	Betriebswegeunfall	
69	Wegeunfall	
113	indust. und handw. Berufe	Be-rufe
17	Landwirtsch. und Tierwirtschaft	
26	Handel und Verkehr	
3	techn. Berufe	
9	priv. Dienstl. und Gaststätten	
5	Verwaltung, Rechts-, Sozialwesen, Bundeswehr	
71	Schulterblattkörper	Schulter-blatt-anteile
32	Schulterblatthals	
5	Schulterblattpfanne	
3	Rabenschnabelfortsatz	
2	Acromion	
60	mehrere Schulterblattanteile	
41	Schlag und Stoß	Unfall-mechanismen
96	Sturz	
36	Quetschung	
173	direkt	
0	indirekt	
117	krankengymn. bal. Übungsbehandlung	Behandlungs-art
38	keine Behandlung	
12	Lagerung auf Sandsäcken	
2	Armtragetuch	
8	Abduktionsschiene	
3	Operation	
1	Extensionsschiene	
1	orthopäd. Versorgung	

23	Frischverletzungen	
19	Fälle, die ausschl. weg. Sch.-fr. aufgen. wurden	Isol. Sch.-frakturen
20	MdE nach Sch.-fr. (Entl.)	
14	MdE nach Sch.-fr. (Dauer)	
83		Sch. fr. u.-anderw. Verletzungen der ob. Extremität

6. ZUSAMMENFASSUNG:

Unter 12 998 von 1953 bis 1965 stat. aufgenommenen Pat. des Unfallkrankenhauses Murnau fanden sich 173 Schulterblattbrüche; dies entspricht einem Anteil von 1,3 %. 160 Männer und nur 13 Frauen waren betroffen. Die Differenz erklärt sich aus der unterschiedlichen Unfallexposition. Das Durchschnittsalter betrug 42 Jahre.

Von diesen 173 Pat. hatten 90 keine anderweitigen Verletzungen der oberen Extremität oder des Schultergürtels erlitten. Diese Gruppe erfuhr eine eingehende Darstellung. 23 Pat. mit Schulterblattbrüchen wurden in unserem Hause erstversorgt. 19 Pat. kamen ausschl. wegen der Folgen einer Schulterblattfraktur in unsere Behandlung. Eine MdE ergab sich bei Entlassung 20 mal, endgültig verblieb in 14 Fällen eine MdE. Im Zusammenhang mit den Pat., bei denen eine MdE vorlag, wurde auf die Beziehung zu unfallunabhängigen Faktoren eingegangen und die Bedeutung von vorbestehenden degenerativen Veränderungen betont.

Therapeutisch stand im Vordergrund die krankengymnastisch-balneologische Übungsbehandlung, deren Bedeutung immer wieder herausgestellt wurde. Die 2. große Gruppe enthält diejenigen 83 Fälle, bei denen gleichzeitig anderweitige Verletzungen der oberen Extremität eine Rolle spielten. Über das Ergebnis von Schulterblattfrakturen zu urteilen, war deshalb in den meisten Fällen unmöglich. Ein Oberarmkopftrümmerbruch, eine totale Plexuslähmung beispielsweise überschnitten sich in ihren Folgen mit denen des Schulterblattbruches. Meist war die Schulterblattfraktur nebensächlich.

Insgesamt gesehen muß den Schulterblattbrüchen eine gute Prognose gestellt werden, vorausgesetzt, daß eine sachgemäße Behandlung nicht versäumt wird. Es erstaunt, wie selbst erheblich verformte Schulterblattbrüche, bei denen oft die eigentliche Dreiecksfigur kaum mehr erkannt werden kann, funktionell folgenlos ausheilen. Eine große Gefahr liegt in der sekundären Schultersteife, die bei ungenügender und nicht rechtzeitig einsetzender krankengymnastischer Übungsbehandlung immer wieder beobachtet wird.

LITERATURVERZEICHNIS

1. Block, W.: Die normale und gestörte Knochenbruchheilung. Ferdinant Enke, Stuttgart 1940.

2. Bodechtel, G.: Differentialdiagnose neurologischer Krankheitsbilder. Georg Thieme, Stuttgart 1963. 2. Auflage.

3. Böhler, L.: Die Technik der Knochenbruchbehandlung. Band I. Wilhelm Maudrich, Wien 1951, 12.-13. Auflage.

4. Brandt, G.: Eingriffe an den Extremitäten. In: Chirurgische Operationslehre, hg. v. B. Breitner, L. Zukschwerdt, H. Kraus. Band IV. Urban und Schwarzenberg, München - Berlin - Wien 1959.

5. Ehalt, W.: Unfallchirurgie im Röntgenbilde. Wilhelm Maudrich, Wien 1952.

6. Grashey - Birkner: Atlas typischer Röntgenbilder vom normalen Menschen. Urban und Schwarzenberg, München - Berlin 1964. 10. Auflage.

7. Hohmann, G.: Hand und Arm. J.F. Bergmann, München 1949.

8. Junghanns, H.: Die Operationen am Schlüsselbein und Schulterblatt In: Bier - Braun - Kümmel: Chirurgische Operationslehre, hg. v. A.W. Fischer, E. Gohrbrandt, F. Sauerbruch, Band IV. Johann Ambrosius Barth, Leipzig 1952 - 58. 7. Auflage.

9. Köhler, A.: Grenzen des Normalen und Anfänge des Pathologischen im Röntgenbilde des Skeletts. Georg Thieme, Stuttgart 1956, 10. Auflage.

10. Lange, M.: Orthopädische - chirurgische Operationslehre. J.F. Bergmann, München 1951.

11. Lob, A., und J. Probst: Schultergürtel und obere Gliedmaßen. In: Klinische Chirurgie für die Praxis, hg. v. O. Drebold, H. Junghanns, L. Zukschwerdt. Band IV. Thieme Stuttgart 1966.

12. Magnus, G.: Frakturen und Luxationen. Julius Springer, Berlin 1941.

13. Nagy, D.: Röntgenanatomie. Verlag der ungarischen Akad. der Wissenschaften, Budapest 1959.

14. Pollak, Hj.: Zur Differentialdiagnose der röntgenologisch erkennbaren Spaltbildungen am Processus coracoideus. Inaug.-Diss., München 1962.

15. Poppe - Lauwers - Lohstöter: Technik der Röntgendiagnostik, Georg Thieme, Stuttgart 1961.

16. Schneider, E.: Die Chirurgie der Schultern und der Arme. In: Kirschner - Nordmann: Die Chirurgie. Band IV. Urban und Schwarzenberg, Berlin - Wien 1944.

17. Sieglbauer, F.: Lehrbuch der normalen Anatomie des Menschen. Urban und Schwarzenberg, München - Berlin - Wien 1963. 9. Auflage.

18. Toldt - Hochstetter: Anatomischer Atlas. Urban und Schwarzenberg, Wien - Innsbruck 1951. 22. Auflage.

19. Vidal, J.: zit. nach Böhler.

20. Viehweger, G.: Röntgenologische Beobachtungen und Untersuchungen bei Scapulaverletzungen im Bereiche des Margo cranialis. Fortschritte a.d. Gebiet der Röntgenstrahlen, 86, S. 226 - 230, 1957.

21. Wanke - Maatz - Junge - Lenz: Knochenbrüche und Verrenkungen. Urban und Schwarzenberg, München - Berlin - Wien 1962.

Herrn Professor Dr. med. A. Lob, Chefarzt des Berufsgenossenschaftlichen Unfallkrankenhauses Murnau, möchte ich für die freundliche Überlassung des Themas und die Übernahme des Referates danken.

Herrn Professor Dr. med. R. Zenker, Direktor der Chirurgischen Universitätsklinik München, danke ich ergebenst für die Übernahme des Correferates.

Herrn Dr. med. J. Probst, Oberarzt des Berufsgenossenschaftlichen Unfallkrankenhauses Murnau, gilt mein besonderer Dank für die zahlreichen Anregungen, die bereitwillige Unterstützung und die sorgfältige Korrektur der Arbeit.

L e b e n s l a u f

Am 24. 12. 1934 wurde ich als Sohn des Dr. med. Niels Poczka und seiner Ehefrau Mathlene, geb. Göring in Potsdam geboren.

Nach dem Besuch der Volksschule trat ich in das humanistische Gymnasium München-Pasing ein, an dem ich 1954 die Reifeprüfung ablegte.

Mit dem Wintersemester 1954/55 begann ich das Medizinstudium an der Ludwig-Maximilians-Universität in München. Im Dez. 1960 bestand ich das medizinische Staatsexamen und begann anschließend meine Tätigkeit als Medizinalassistent im Berufsgenossenschaftlichen Unfallkrankenhaus Murnau (Chefarzt Prof. Dr. A. Lob).

Seit der Approbation im Juli 1963 stehe ich als Assistenzarzt in der fachinternen Ausbildung und bin zur Zeit im Städtischen Krankenhaus Pforzheim (Chefarzt Prof. Dr. Dr. R. Stodtmeister) beschäftigt.